

Динамика площади рентгенологической тени поврежденных костей при множественной остеотомии. Хронологические характеристики

Н.В. Корнилов, А.С. Аврунин

The dynamics of the area of roentgenologic shadow of damaged bones in multiple osteotomy. Chronological characteristics

N.V. Kornilov, A.S. Avroonin

РосНИИ травматологии и ортопедии им. Р. Р. Вредена (директор з.д.н. РФ, чл.-корр. РАМН, проф. Н. В. Корнилов).

Эксперимент проведен на 122 белых беспородных крысах-самцах массой 180-220 г с поперечными остеотомиями обеих бедренных и большеберцовых костей в средней трети и интрамедуллярной фиксацией отломков металлическим стержнем. Оценка динамики площади тени поврежденных костей проводилась рентгенопланиметрически на аппаратно-программном комплексе обработки изображений. Установлена циркасептанная (околонедельная) периодичность колебаний исследуемого показателя. На основании полученных данных высказана гипотеза о том, что в период восстановления целостности костей, а следовательно, и органического компартмента происходят значительные регуляторно-метаболические сдвиги, что свидетельствует о высокой степени стресса (напряжения), и позволяет считать его аналогичным по экстремальности моменту механической или хирургической травмы.

Ключевые слова: крысы-самцы, поперечная остеотомия, бедро, большеберцовая кость, интрамедуллярный остеосинтез, рентгенологическая тень, динамика.

Experiment is performed, using 122 white mongrel male rats of 180-220 g mass with transverse osteotomies of both femoral and tibial bones in the middle third and intramedullary fixation of fragments with a metal rod. Evaluation of the dynamics of the area of damaged bones was made roentgenoplanimetrically, using apparatus-and-program complex of image processing. Circaseptanic (ca. a week) periodicity of variations of the studied index is established. On the basis of the obtained data a hypothesis is formed, that significant regulatory-and-metabolic shifts take place in the period of bone integrity recovery and, hence, that of organic compartment, indicative of high degree of stress and its analogy with a moment of mechanical or surgical trauma by extreme.

Keywords: male rats, transverse osteotomy, femur, tibia, intramedullary osteosynthesis, roentgenologic shadow, dynamics.

Восстановление целостности кости достигается последовательной сменой преобладания одних тканеобразующих механизмов над другими: первоначально превалирует формирование фиброзно-хрящевой мозоли, затем первичной костной, которая в последующем подвергается перестройке. Каждый вариант длится от нескольких недель до нескольких месяцев, и развитие репаративных процессов обеспечивается разрушением ранее образованных тканевых структур и образованием новых [8]. В клинической практике одним из критериев этого про-

цесса является рентгенологический контроль динамики изменения площади регенерата, т. к. доминирование процессов тканеобразования приводит к ее увеличению, а резорбции - к уменьшению [7]. Данный феномен положен в основу хронобиологической оценки репаративного остеогенеза с помощью компьютерной рентгенопланиметрии.

Цель: представить хронобиологические характеристики динамики площади рентгенологической тени поврежденных костей после множественной остеотомии.

МАТЕРИАЛ И МЕТОДЫ

Эксперимент проведен на 122 белых беспородных крысах-самцах массой 180-220 г. Под наркозом (3 мл 1%-ного гексенала внутривенно) производили поперечную остеотомию обеих бедренных и большеберцовых костей в средней трети, отломки фиксировали интрамедуллярно металлическим стержнем [2]. Рентге-

нографию поврежденных костей осуществляли в стандартной боковой проекции с постоянными техническими характеристиками (фокусное расстояние, сила тока, напряжение и выдержка) сразу после операции, а затем в динамике по скользящему графику таким образом, чтобы получить временные ряды ежедневных наблю-

жений в течение двух месяцев. Площадь рентгенологической тени определяли методом компьютерной рентгенопланиметрии на аппаратно-программном комплексе обработки изображения IBAS-2000. Всего изучено 976 рентгено-

грамм. Для получения математических моделей процесса временные ряды сглаживали сплайнами (параметры модели колебательной кривой $p=0,6$, тренда $p=0,0005$; уровень значимости $P<0,05$).

РЕЗУЛЬТАТЫ И ИХ ОБСУЖДЕНИЕ

Установлено, что величина исследуемых показателей колеблется с циркасаптанной (около недельной) периодичностью вокруг трендов (см. рис.). Тренд площади правой бедренной кости нарастает от момента остеотомии до 30-х сут. на 35%, а затем снижается на 2%, левой - увеличивается до 30-х сут. на 31%, затем до 50-х сут. на 5%, после чего незначительно снижается (на 1%). Тренд площади правой большеберцовой кости растет весь срок наблюдения (на 17%), а левой - до 30-х сут. (на 21%), затем до 50-х не меняется, после чего снова повышается (на 6%). Таким образом, характер изменения трендов имеет как общие закономерности (возрастание до 30-х сут.), так и индивидуальные особенности.

Возникает вопрос, почему, несмотря на выявленные различия, сроки консолидации бедренных и большеберцовых костей не различаются (линия перелома на рентгенограмме перестает визуализироваться в бедренных костях к 31-м сут., в большеберцовых к 32-м) [1]. Рассмотрим гипотетический механизм, определяющий реализацию этого феномена. Как отмечалось ранее [2], реакция организма на множественную травму представляет собой компромиссный вариант ответа, обеспечивающего оптимальные условия для репаративных процессов во всех очагах в целом и субоптимальный для каждого из них в отдельности. В результате репарация начинается в неравных условиях, что, соответственно, и определяет различную активность тканеобразования в разных очагах. В тех, которые находятся в более благоприятных условиях (в данном случае, например, расположенных в проксимальных сегментах), она протекает более активно, опережаясь. Однако в какой-то момент времени для дальнейшего развития процессов в данном локусе требуются новые факторы. В результате этого тканеобразование здесь замедляется, а в отстающих очагах относительно ускоряется, и они догоняют опережающие. Именно эта закономерность, по-видимому, и характеризует различия в динамике изменения трендов.

По нашему мнению, наблюдаемый эффект имеет огромное биологическое значение в связи с патогенетической необходимостью *одновременного восстановления целостности органичных компартментов*. Компартмент является обособленной структурой. В многоклеточном организме пространственные ограничения выходят далеко за пределы отдельной клетки. Различия тканей на молекулярном уровне обеспечиваются в числе прочего спектром и содержанием ферментов, синтезируемых в их клетках. Кроме отличий в специализированных продуктах, таких, как гормоны или антитела, между разными типами клеток одного и того же организма имеются еще и существенные расхождения в общих для всех клеток метаболических путях. Хотя фактически в любой клетке присутствуют ферменты гликолиза и цикла лимонной кислоты, синтеза и распада липидов и метаболизма аминокислот, интенсивность этих процессов по-разному регулируется в различных тканях. Клетки каждого типа обладают специфическими особенностями метаболизма и широко сотрудничают и в нормальном состоянии, и при стрессе. Авторы подчеркивают, что биохимические реакции компартментализованы как на уровне клетки, так и всего организма [4].

Исходя из сказанного, логично предположить, что нарушение целостности органичных компартментов приводит к попаданию в кровоток внутриорганичных метаболитов, ферментов, регуляторов и т. д., выделение которых в обычных условиях ограничивается биологическим барьером по типу гемато-энцефалического. Если целостность каких-то органичных компартментов в отличие от других не восстановилась, из них продолжают поступать внутриорганичные факторы, что существенно тормозит развитие общей реакции в направлении, необходимом для дальнейшей положительной динамики репаративного процесса в органах с воссозданной целостностью компартмента. Подобное торможение, по нашему мнению, и обеспечивает одновременное восстановление целостности органичных компартментов (в нашем варианте консолидацию всех костей), а взаимодействие местных и общих процессов определяется их взаиморегуляторными влияниями по принципу обратной связи.

Циркасаптаный период - длительность 7 ± 3 сут. Тренд (основная тенденция) - уравнение регрессии, в котором аргументом является время, т. е. если в один и тот же момент времени можно наблюдать различные значения показателя, то принято разделять закон его изменения во времени на две составляющие - детерминированную и случайную. В качестве детерминированной составляющей выбирают многочлен не очень высокой степени, коэффициенты которого рассчитывают на основании экспериментальных данных методом наименьших квадратов [6].

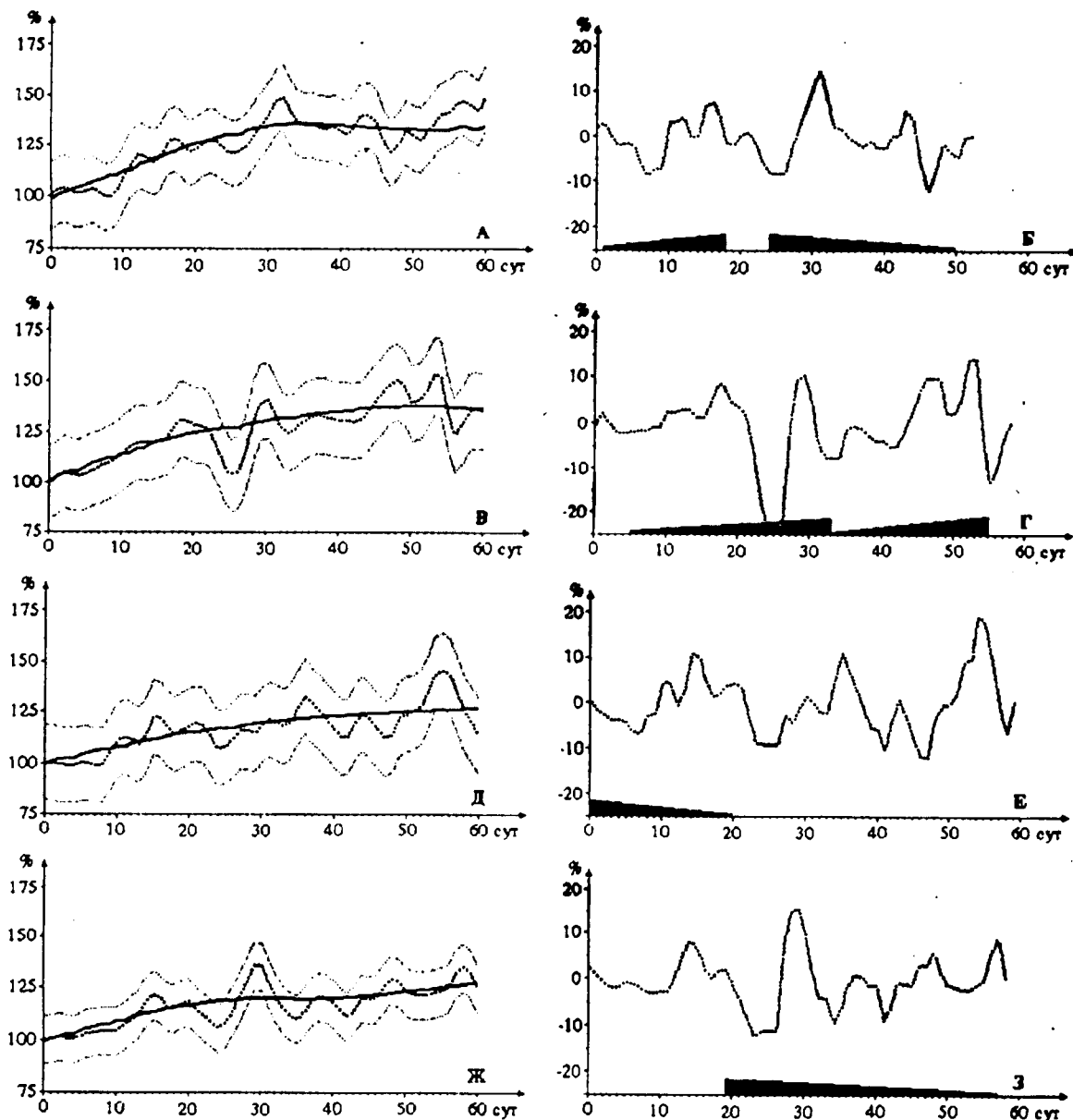


Рис 1. Результаты математического моделирования динамики площади рентгенологической тени бедренных и большеберцовых костей после множественной остеотомии у крыс По горизонтальной оси - срок после травмы (сут.), по вертикальной оси - площадь рентгенологической тени костей (% к исходному уровню).

Графики: А, Б - правая бедренная кость; В, Г - левая бедренная кость; Д, Е - правая большеберцовая кость; Ж, З - левая большеберцовая кость.

Обозначения:

на графиках А, В, Д, Ж:

— - тренд (параметры модели $P=0,0005$);

----- - сглаживание сплайнами с параметрами модели $P=0,6$;

..... - полуширина доверительной полосы ($1,96 \times (7)$); на графиках Б, Г, Е, З:

▨▨▨▨ - колебательная составляющая;

▨▨▨▨▨▨ - нарастающие по величине амплитуды колебания;

▨▨▨▨▨▨ - затухающие по величине амплитуды колебания.

В связи с многоуровневостью адапционно-го ответа необходимо подчеркнуть, что рассмотренные выше трендовые характеристики соответствуют его органному уровню, а цирка-септанные изменения - более низкому тканево-му. Как отмечают Г. С. Катинас с соавторами [5], неделя - единица масштаба времени тканевых реакций. Согласно полученным данным, средний период колебаний площади правой

бедренной кости $T=7,1$ сут. ($\sigma=1,9$ сут.), левой - $T=7,9$ сут. ($a=1,0$ сут.), правой большеберцовой - $T=7,7$ сут. ($\sigma < \tau=2,3$ сут.), левой - $T=8,1$ сут. ($\sigma=1,8$ сут.). Нарастание колебаний площади рентгенологической тени бедренной кости по амплитуде сопровождается затуханием их на большеберцовой на той же стороне (см. рис. 1). Таким образом, выявлена определенная степень асимметрии структуры пространственно-

временной организации репаративного процесса между сегментами, расположенными дистально-проксимально. По нашему мнению, причина этого кроется в том, что одни травмированные сегменты находятся в более благоприятных условиях, другие в менее (например, проксимальные и дистальные). В результате в бедренных костях первоначально активность репаративного остеогенеза выше, но постепенно она уменьшается, а в большеберцовых, наоборот, ниже, но постепенно увеличивается. Именно так мы расцениваем нарастающие и затухающие колебания площадей рентгеновской тени поврежденных костей. Это укладывается в рамки высказанной выше гипотезы о механизмах одновременного восстановления целостности костей при множественных остеотомиях.

Косвенным подтверждением сказанному является также определенное несоответствие во времени колебаний, имеющих максимальную амплитуду: для правой бедренной кости - с 25-х по 39-е сут (амплитуда 11 %), левой - с 25-х по

33-е (12%), правой большеберцовой - с 43-х по 54-е (6%), левой - с 19-х по 28-е (6%). Следует подчеркнуть, что эти максимальные колебания в подавляющем большинстве случаев близки по срокам времени исчезновения линии перелома (31-32 сут). Следовательно, время восстановления целостности органного компартмента совпадает с изменением не только трендовых, но и колебательных характеристик.

В грубом приближении динамика площади рентгенологической тени костного органа прямо коррелирует с изменением массы реструктурируемой ткани, значит, в сроки, близкие к моменту исчезновения линии перелома и восстановления целостности органного компартмента, происходит перестройка огромного массива тканей, что требует большого расхода вещества и энергии. Этот временной интервал сопровождается, согласно полученным данным, значительными регуляторными и метаболическими сдвигами, обеспечивающими развитие как трендовых, так и циркасептанных процессов.

ЗАКЛЮЧЕНИЕ

В период восстановления целостности костей, а следовательно, и органного компартмента происходят значительные регуляторно-метаболические сдвиги, что свидетельствует о

высокой степени стресса (напряжения) и позволяет считать его аналогичным по экстремальности моменту механической или хирургической травмы.

ЛИТЕРАТУРА

1. Динамика процессов репаративной регенерации при диафизарных переломах длинных трубчатых костей (экспериментальное исследование) / А.С. Аврунин, Н.В. Корнилов, А.М. Смирнов и др. // Травматол. ортопед. России. - 1994. - № 2. - С. 111-121.
2. Аврунин А.С. Операционная травма с нарушением целостности костей: патогенез восстановительного процесса и возможность снижения риска послеоперационных осложнений: Автореф. дис ... д-ра мед. наук. - СПб., 1996. - 33 с.
3. Аврунин А.С., Корнилов Н.В., Суханов А.В. Хронобиологические характеристики моделирования кортикального слоя поврежденной кости (Сообщение 1) // Анналы травматол. ортопед. - 1997. - № 3-4. - С. 30-35.
4. Албертс Б. и др. Молекулярная биология клетки / Б. Албертс, Д. Брей, Дж. Льюис и др. - М.: Мир, 1994. - 516 с.
5. Неделя - единица масштаба времени тканевых реакций / Г.С. Катинас, А.С. Аврунин, Д.Э. Коржевский и др. // II съезд анатомов, гистологов и эмбриологов: Тез. докл. - Полтава, 1992. - С. 102.
6. Кендалл М. Дж., Стьюарт А. Статистические выводы и связи. - М.: Наука, 1973. - 900 с.
7. Рейнберг С.А. Рентгенодиагностика заболеваний костей и суставов. - М.: Медицина, 1964. - 530 с.
8. Хэм А., Кормак Д. Гистология. В 5-ти томах. - М.: Мир, 1983. - Т. 3. - С. 19-131.

укопись поступила 09.03.1999.